

از برونکوسکوپي جهت مشاهده راههای هوایی شامل تراشه برونش ها و در صورت وجود جسم خارجی جهت خروج آن استفاده می شود . در صورتیکه تنها مشاهده راه های هوایی مد نظر باشد از لوله های نرم و قابل انعطاف استفاده می شود . در این حالت متوان نمونه برداری و جراحی کوچک هم انجام داد . برای خارج کردن جسم خارجی از لوله محکم و غیر قابل انعطاف استفاده میگردد . اکثر برونکوسکپی در اطفال برای خارج کردن جسم خارجی بوده .

بیشترین شیوع ورود جسم خارجی ( اسپراسیون) در گروه سنی ۱ تا ۳ سال می باشد . که به دلیل زیر بوده

۱- عدم دندان برای نرم کردن غذا

۲- نداشتن تطابق کامل در مکانیسم بلع غذا

۳- بسته شدن یا بالا آمدن حنجره در هنگام بلع بطور کامل صورت نمی گیرد

۴- کودکان در این سن تمایل زیادی به وارد کردن اشیاء به دهان و راه رفتن یا بازی کردن هنگام غذا خوردن را دارند

اسپراسیون اتفاقی در پسرها ۲ برابر دخترها شایع تر است

برای کودکان برونکوسکپی تحت بیهوشی عمومی و در اتاق عمل انجام می شود ولی در بزرگسالان در حالت بیداری و با بیحسی با اسپری لیدو کائین ۱ درصد انجام میشود

آمادگی جهت برونکوسکوپي

۱- بیمار قبل از انجام برونکوسکپی باید ناشتا باشد در صورت اورژانس بودن زمان ناشتایی

تا ۶ ماهگی ۴ ساعت

۶ تا ۳۶ ماهگی ۶ ساعت

۳۶ ماهگی به بالا ۸ ساعت

۲- در صورت استفاده از داروها پزشک خود را در جریان قرار دهید تا شاید نیاز به قطع یا تغییر باشد

۳- در صورت وجود بیماری یا حساسیت دارویی یا ناهنجاری های مادر زادی پزشک خود را در جریان قرار دهید

۴- چند ساعت بعد از برونکوسکپی اجازه خوردن و آشامیدن داده خواهد شد (طبق دستور پزشک و پرستار)

۵- ممکن است تا چند روز گلو درد وجود داشته باشد که عادی است

مراقبت بعد از عمل:

• بیمار هوشیار به حالت نیمه نشسته قرار داده می شود.

• بیمار غیرهوشیار به حالت پهلو قرار داده می شود و نیز سر تخت برای جلوگیری از برگشت ترشحات ، مقداری بالا آمده باشد.

• به بیمار توصیه کنید که خلط ها را به جای بلعیدن به بیرون بریزد.

• مراقبت از نظر خونریزی

• شروع برنامه غذایی مخصوص با مقداری کمی مایعات صاف شده یا تکه های کوچک یخ وقتی رفلکس بلع بر می گردد.

• از استفاده از مواد لزج و قرقره های دهانی برای تسکین درد بیمار تا زمانی که رفلکس بلع بیمار برگشته است اجتناب کنید.

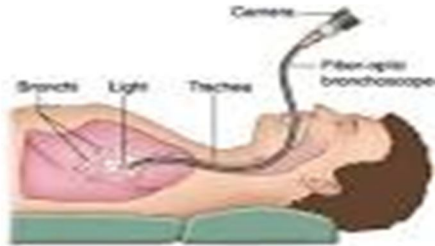
AMIRKOLAmuBABOL.AC.IR

تلفن: ۵-۰۱۱-۳۲۴۲۱۵۱

نمبر: ۰۱۱۱۳۲۴۰۶۵۶



دانشگاه علوم پزشکی بابل



## برو نکوسکوپي

شماره ۳۸

